



# Jak málo někdy stačí...

R. Ječmínková, J. Neiser

# Kazuistika

- 4letá dívenka s prababičkou na cirkusovém představení
- Jedla párek
- Náhle se začala dusit, ukazovala na krk, chroptěla, ale mluvila
- Ušla několik kroků, poté kolaps
- Svědkem započata BLS NMS

# Kazuistika PNP

- RV+RZP za 6 min
- Vstupní rytmus asystolie, masivně zvratky v DÚ
- Intubace, odsávání, ALS ve spolupráci s posádkou LZS, toleta DC
- Odsáván aspirovaný obsah z DC
- EtCO<sub>2</sub> 20 mmHg

# Kazuistika PNP

- ROSC do 19 min
- Mydriatické zornice, TK 90/50 mmHg, HR 136/min, SpO2 90% při FiO2 1,0
- Náznak spontánní ventilace
- Medikace:
  - Adrenalin 3x 0,5mg i.v., Syntophyllin 120mg i.v., Dexamed 16mg i.v., Esmeron 30mg i.v.
- Transport ad UP FNO

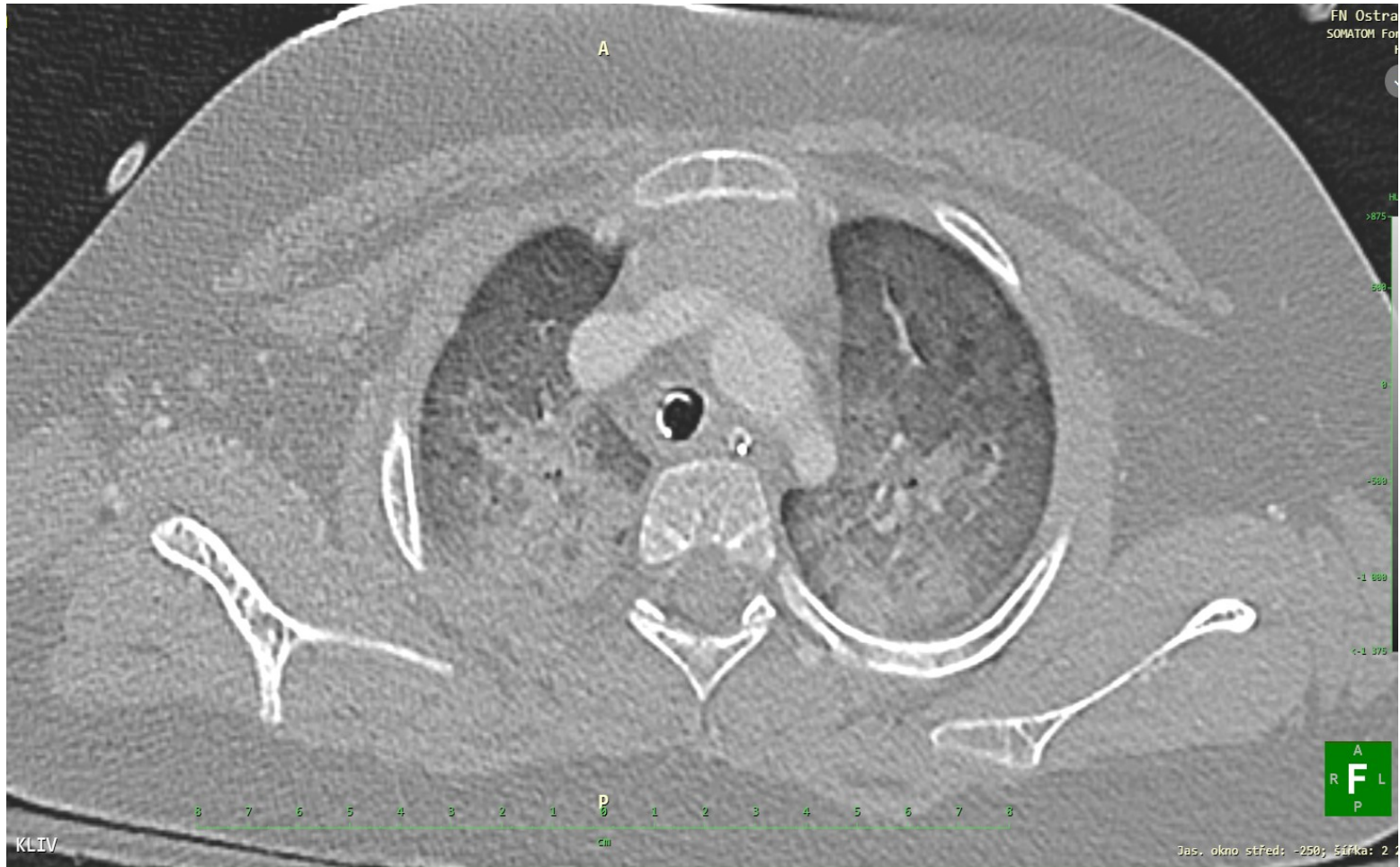# Kazuistika UP

- Tým UP + intenzivista OPRIP
- Koma, TK 90/55mmHg, HR 140/min, SpO2 86%
- UPV, OTR 5,5 s obtur., PSIMV+PS 12cm H<sub>2</sub>O, PEEP 7, FiO2 0,8-0,45
- Petechie obličeje, zornice isokorické, střední šíře, fotoreakce sporná, kůže růžová, refill 2s
- Poslechově bilat. spastické fenomény, oslabené dýchání vpravo dorsobazálně
- 2x PVK

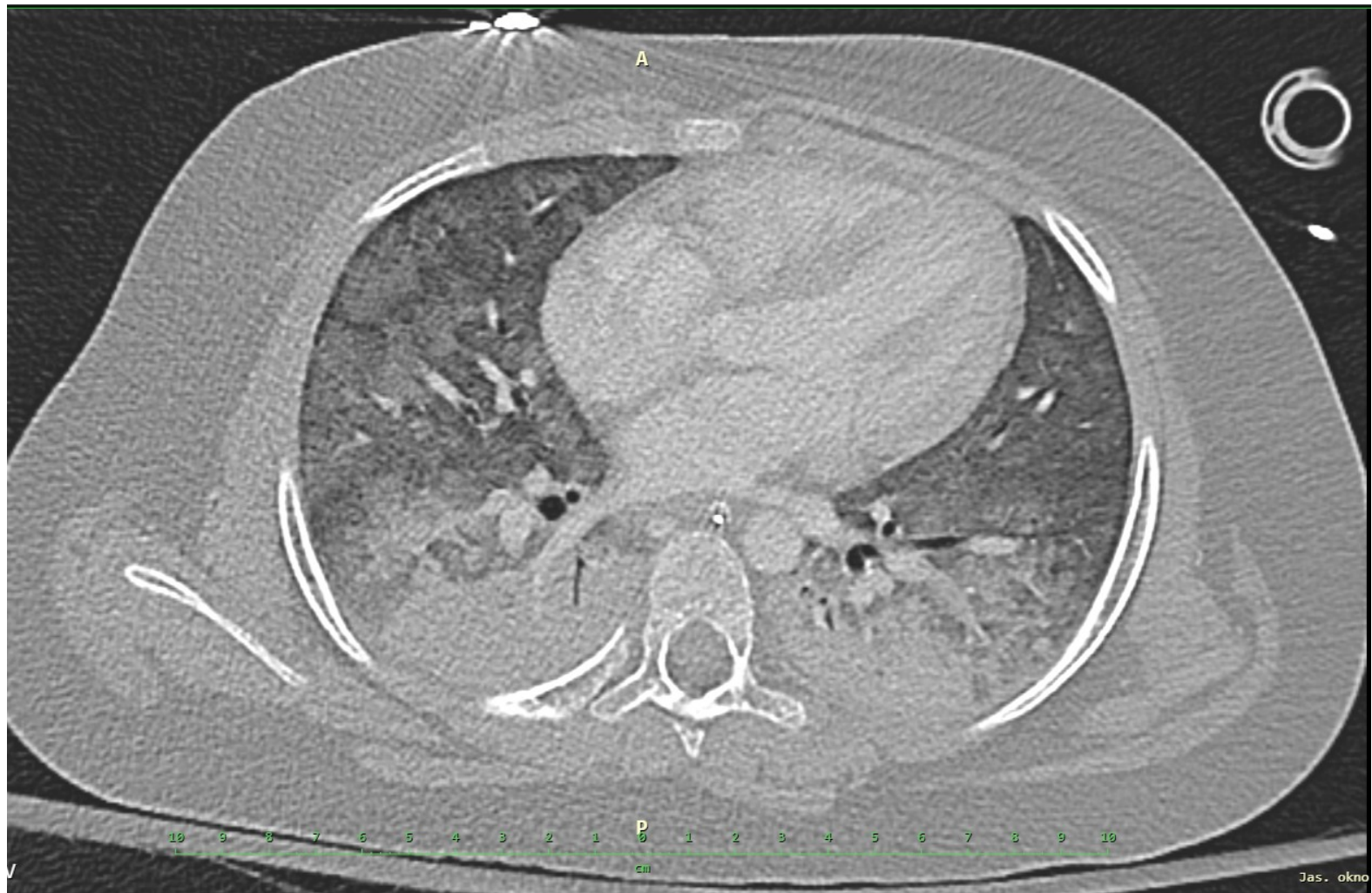# Kazuistika UP - laboratoř

- Neměřitelná acidóza, neměř. laktát
- $K^+$  3,0 mmol/l, ALT 2,85, AST 4,31 ukat/l
- CT vyšetření
  - Intrakraniálně bez patol. nálezů, bez edému mozku či hypox. změn.  
**Masivní aspirace do plic oboustranně, známky pl. edému.**  
Infrakce 3. - 5. žebra oboustranně
- Medikace
  - Midazolam, sufentanyl kontinuálně i.v.
  - Rocuronium i.v.
  - RF 300 ml i.v
  - $NaHCO_3$  4,2% 80ml i.v.

# CT vstupně

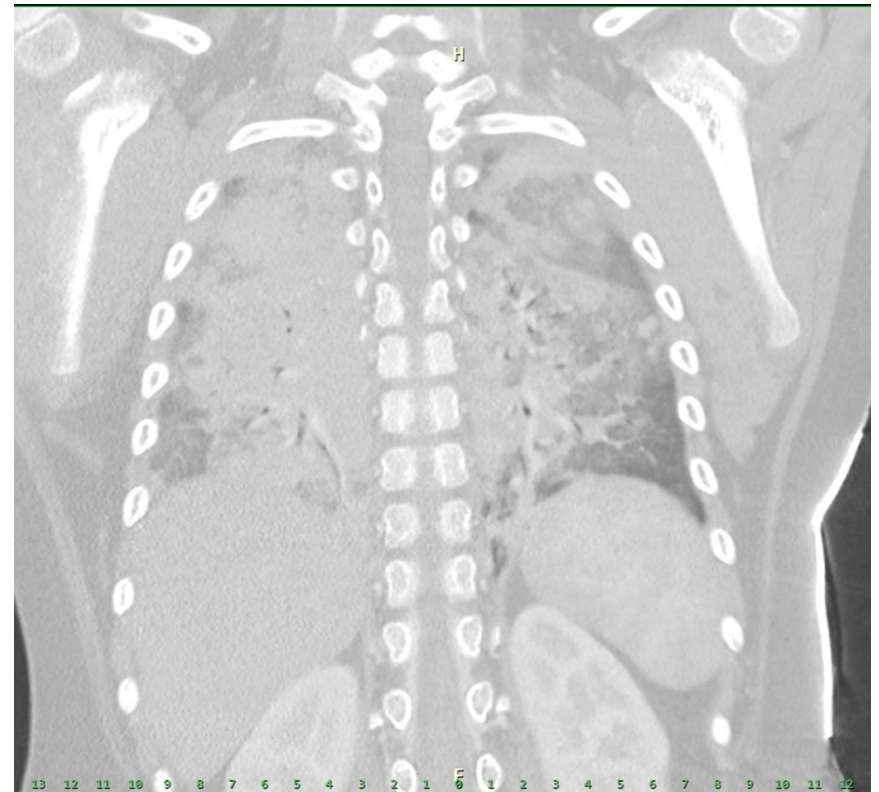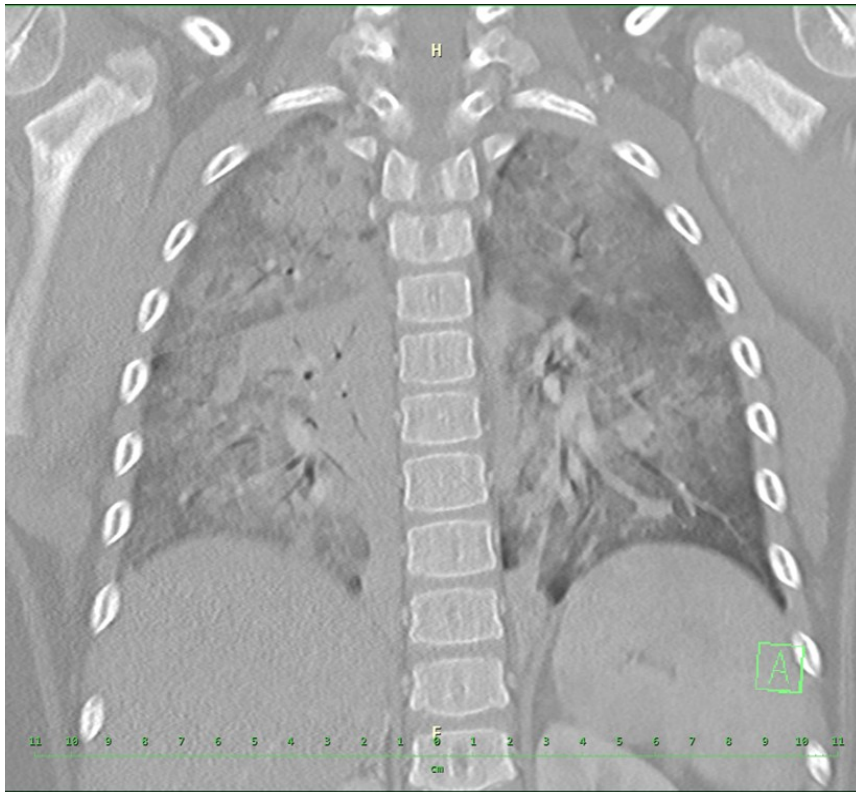


# CT vstupně





# CT vstupně



## □ Akutní bronchoskopie

- bronchoskop zaveden přes orotracheal.kanylu. Kanyla uložena nad bifurkaci tracheální kariny. **Sliznice bilaterálně edematózní**, prosáklé v celém rozsahu bronchiálního stromu. Ojedinelé malé množství **hlenu** vlevo v bazálních segmentech a vpravo v horním laloku, za šetrné laváže F1/1 odsáty hleny. V endoskopicky dostupném terénu **neprokazujeme přítomnost cizího tělesa**.  
Všechna dostupná ústí volná, výkon bez komplikací.

# OPRIP 1. den

- Hluboká analgosedace RASS -5, zcela bez reakce na vnější podněty
- Protektivní ventilace, min. vasopresor. odporu NOAD
- Snaha o extracerebrální komfort
  - pokračování v hluboké analgosedaci, management TT v pásmu 35 – 36°C (v MM), udržování euvolémie a norm. iontogramu, diuresa spont., bez podpory
- ABR pH 7,33 při  $p\text{aCO}_2$  4,2 kPa

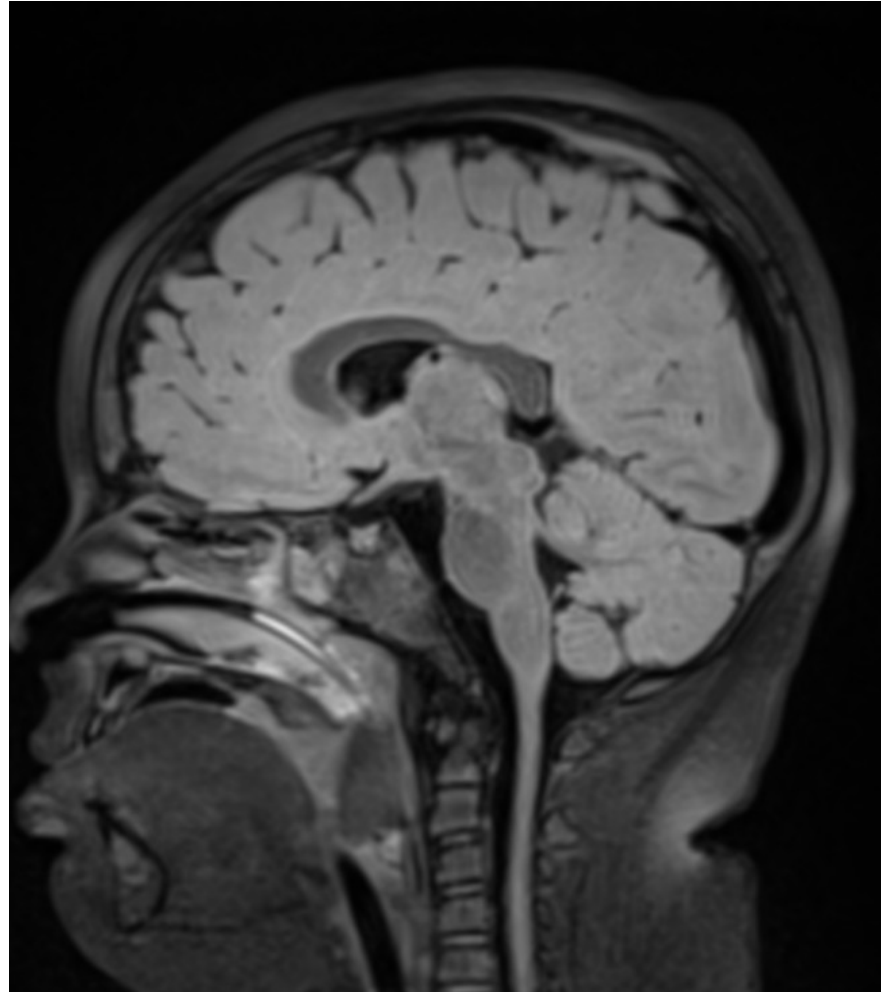
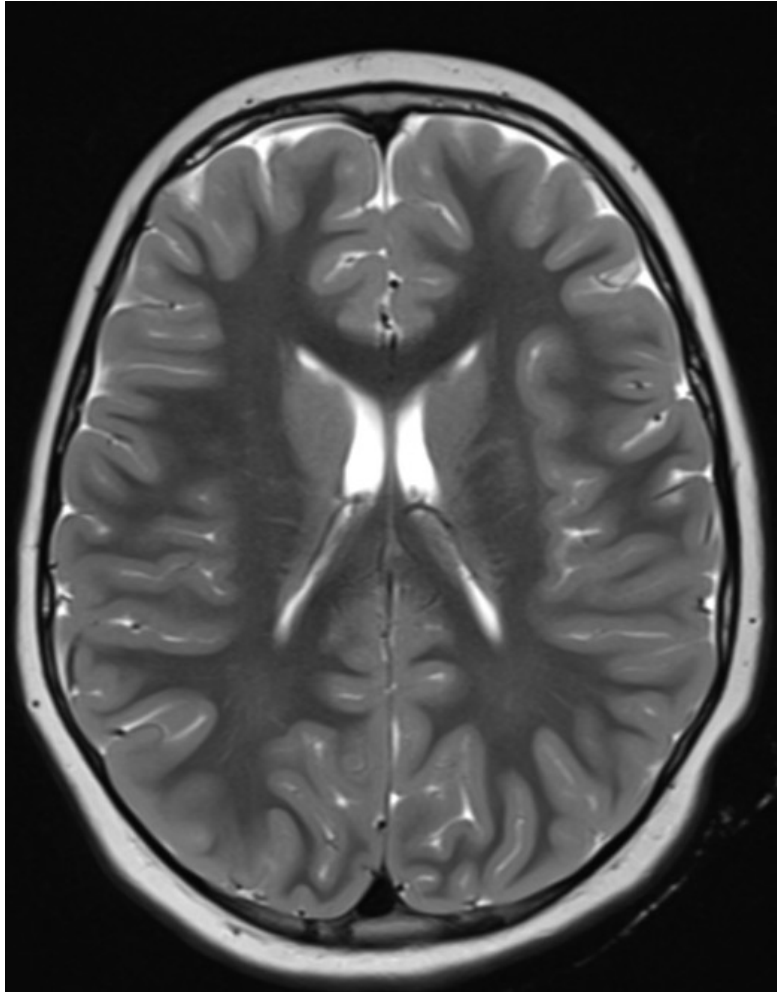
# OPRIP 2. den

- Místy pomrkávání, náznaky zvýšeného tonu, navýšení analgosedace
- Myoklony, antiepileptika kont.
- Zornice isokorické, miotické, bez reakce
- Ventilace
  - Crs 15-20, FiO<sub>2</sub> 0,40, SpO<sub>2</sub> 97 %, paCO<sub>2</sub> 4,0 kPa
- Oběh
  - minim. dávky NOAD, k MAP 70 mmHg, TF kolem 100/min, prav. sinus
- pH 7,34, laktát 5,4mmol/l, PaCO<sub>2</sub> 4 - 4,5 kPa, normonatremie

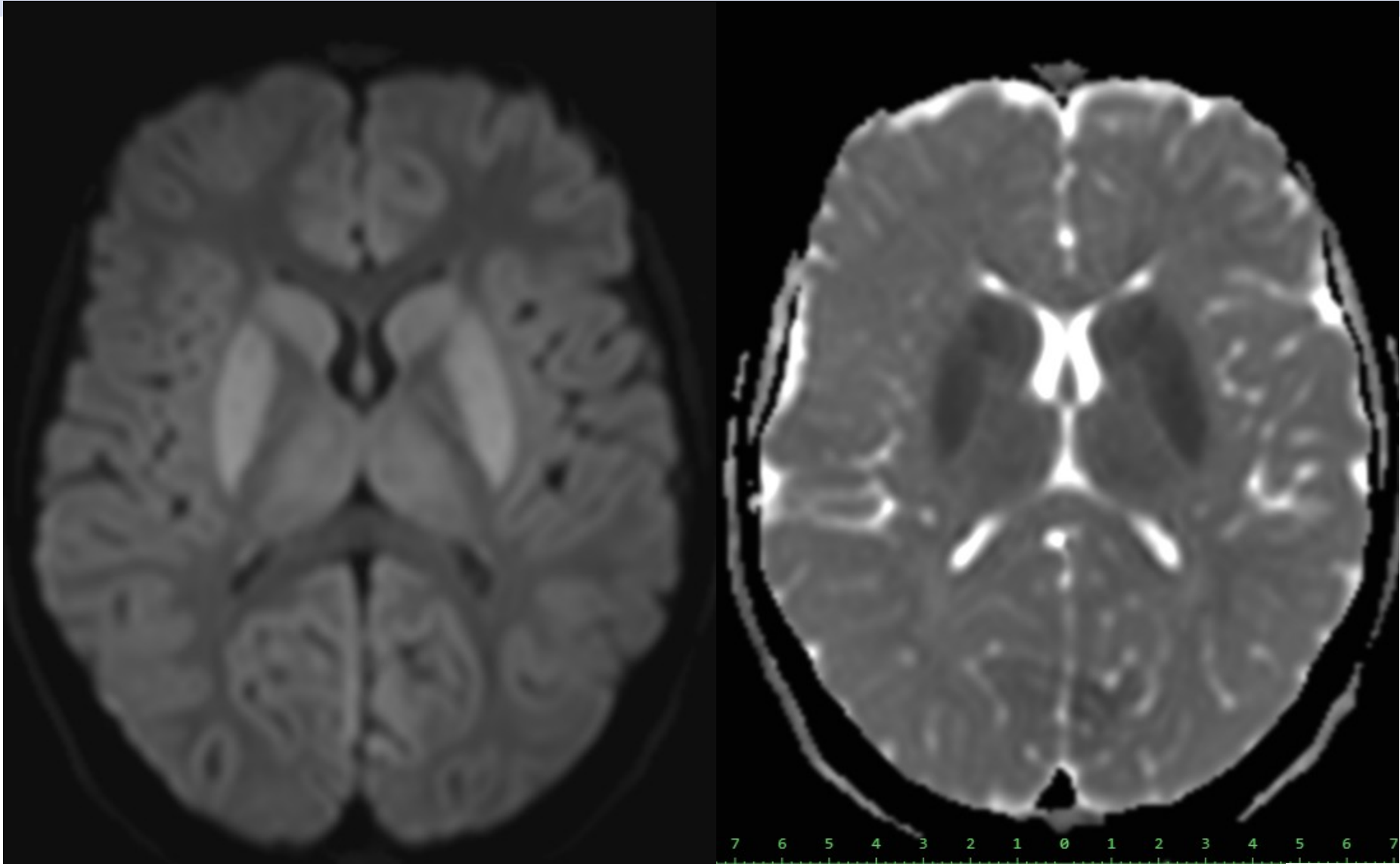
# MRI 2.den

- **Obraz centrální anoxie**
  - **Cytotoxický edém v BG i talamech bilaterálně**
  - **Mozkový edém není výrazný**
    - Talamy a BG bez ložiskových změn, je nápadná restrikce v **DWI** zejména v oblasti gl. pallidus a nucl. caudatus, nález je symetrický, bez zvýšené akumulace metaloproteinů.
    - Kontuzní změny měkkého patra, hypertrofie uvuly?  
Reziduum cizího tělesa? (později odstraněn fragment cizího tělesa – pářku)

# MRI 2.den



# MRI 2.den DWI

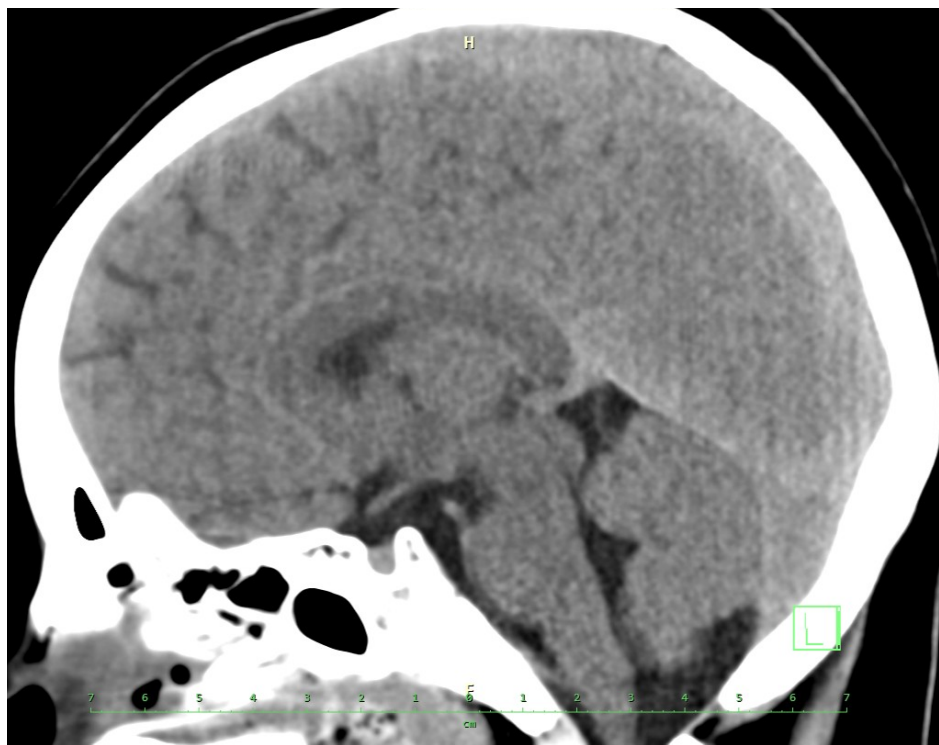


# OPRIP 3. den

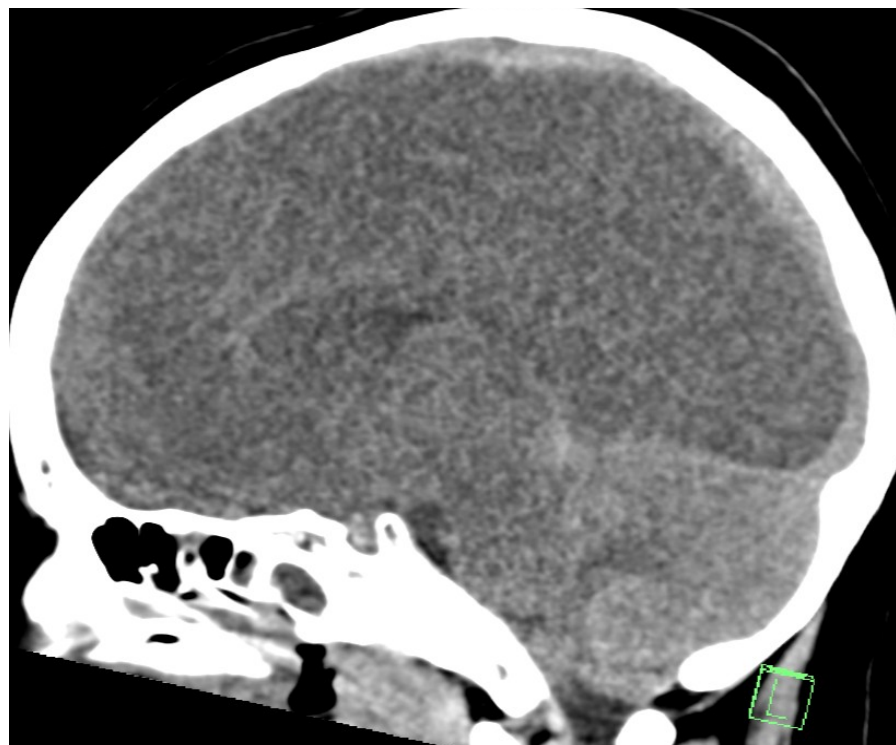
- Odpoledne **bilaterálně areaktivní mydriáza**
- **Akutní CT mozku**
  - **obraz maligního edému mozku zejména supratentoriálně, počínající foraminální herniace mozečkových tonsil**
- Laboratorně **vzestup natrémie 145 ... 149 ... 155 mmol/l**
- Klinicky – bez reakce na vnější podněty, ventilace, oběh beze změn
- **Vysazena analgosedace.**
- Neurochirurgické vyš: konzervativní postup, prognóza infaustní
- Neurologické vyš.: areaktivní mydriáza, neurologicky areflexie nad C1, t.č. nelze zcela vyloučit spolupodíl sedace.



# CT mozku



CT mozku 1. den



CT mozku 3.den

# OPRIP 4. den

- **Klinicky areflexie nad C1**
  - zornice v maximální mydriase, bez reakce na osvit.
  - ventilace v protektivním pásmu, paroxysmy SVT až 180/ min, nasazení urapidilu kont. i.v. pro hypertenzi
  - polyurie, desmopressin, hypernatrémie 155 mmol/l
- **Intenzivní komunikace** celého týmu (včetně sester, interventa, psychologa Centra provázení) **s rodiči i širší rodinou pacientky**, postupně přijata informace o **infaustní prognóze**
- Souhlas rodičů s potencionálním darováním orgánů pro transplantační účely

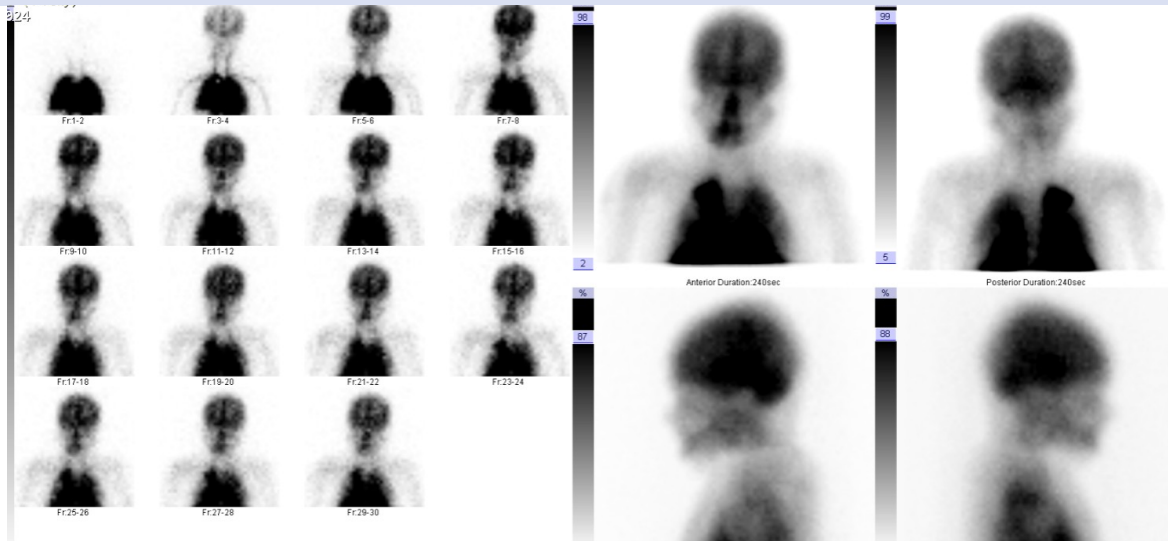
# OPRIP 5. den

- Pozitivní apnoický test (trvalá apnoická pauza při  $\text{paCO}_2$  10,7 kPa)
- Neurolog. konzilium - areflexie nad C1
- Scintigrafie: nález akumulace radiofarmaka v mozkové tkáni vylučuje diagnózu mozkové smrti. Možno opakovat s min. odstupem 24 hodin.
- Klinický obraz beze změn
  - trvá fixní mydriáza, absence kmen. reflexů, apnoe, afebrilní, bez analgosedace, urapidil kont. i.v.
  - UPV beze změny, protektivní
  - Polyurie, desmopressin
- Opětovná komunikace s rodinou, trvá souhlas s případným darováním orgánů

# OPRIP 6. den

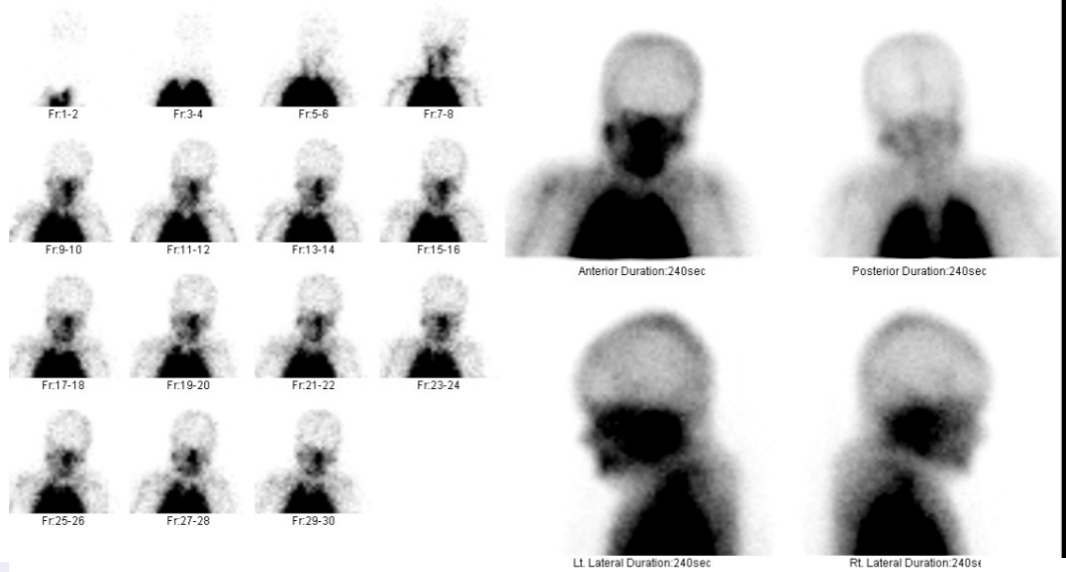
- Neurosonografické vyš. (TCCS), splňuje UZ kritéria mozkové smrti
- S odstupem 24h 2. scintigrafické vyšetření CNS **aperfuze mozku, diagnóza mozkové smrti**
- Exitus letalis 11:40h
- Multiorgánový odběr
  - týmy FN Ostrava, FN Praha Motol a IKEM
  - ledviny, játra a srdce pro transplantační účely
- Informace Transplantačního koordinátora – všechny orgány byly úspěšně transplantovány

# Scintigrafie



5. den

6.den



# Pitevni nález

- Potvrzení známek aspirační pneumonie
  - Atelektáza
  - Hlen
  - Přítomnost polymorfonukleárních leukocytů
  - Stopy cizích těles

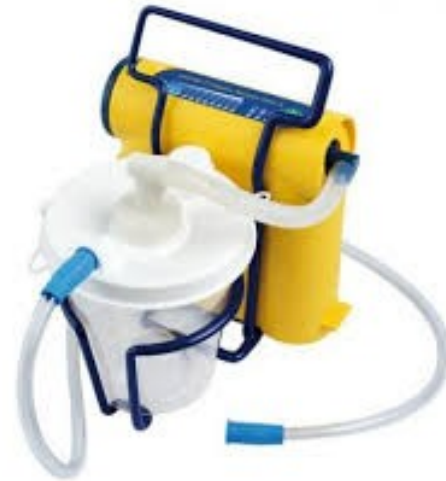# Guidelines pro obstrukci DC: BLS

- Podpora kašle u pacienta při vědomí
- Manévry ke zvýšení nitrohručního tlaku
  - 5x úder mezi lopatky
  - 5x Heimlichův manévr
  - komprese hrudníku (do 1 roku věku)
  - Střídání úderů s kompresemi
- Ztráta vědomí - KPR, odstranění viditelného cizího tělesa z DÚ



# Guidelines pro obstrukci DC: ALS

- Laryngoskopická kontrola DÚ
- Intubace, EtCO<sub>2</sub>
- Toileta DC
- Ventilace, oxygenace





# Aspirace cizím předmětem u dětí

- 4.místo příčiny mortality u dětí do 3 let
- Mimonemocniční mortalita 36%
- Nemocniční mortalita 0,3%-14%
  - Hypoxie mozková
  - Laryngeální otok
  - Brochospasmus s nutností reintubace, tracheotomie
  - PNO
  - Pneumomediastinum
  - Srdeční zástava
  - Lacerace trachey, bronchů

# Rizikové faktory

- Absence molárů
- Oslabený polykací akt a protektivní laryngeální reflexy
- Detekce objektu ústy, hraní si s předmětem v ústech
- Mluvení, pláč nebo pohyb během jídla
- **Nedostatečná supervize pečujících osob**
  - Až ½ událostí s obstrukcí DC v přítomnosti dospělých

# Co mohlo být jinak?

- Dohled?
- Údery mezi lopatky?
- Heimlichův manévr?



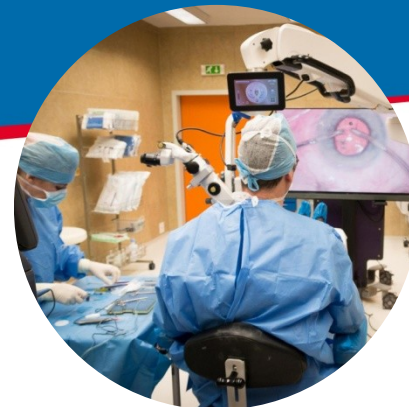# Závěr

- Povědomost obecné i zainteresované populace stran rizika obstrukce DC a asfyxie
- Předvídavost rizikových situací
- Odpovědnost rodičů a pečujících osob o malé děti

# Závěr

- Edukační programy
- Školení k vypuzovacím manévřům
- Praktický nácvik postupů při obstrukci DC
  - Rodiče a pečující osoby
  - Pracovníci v dětských zařízeních, učitelé





**MUDr. Renáta Ječmínková, Ph.D.**  
**Oddělení centrálního příjmu**  
**KARIM LF OU a FN Ostrava**

**MUDr. Jan Neiser**  
**KARIM LF OU a FN Ostrava**

**Telefon: 597372366**

**E-mail: [renata.jecminkova@fno.cz](mailto:renata.jecminkova@fno.cz)**